Львівський національний медичний університет імені Данила Галицького

Кафедра анестезіології та інтенсивної терапії

МОНІТОРИНГ ТИСКУ В МАНЖЕТЦІ ЕНДОТРАХЕАЛЬНОЇ ТРУБКИ У ДІТЕЙ

Філик О.В.

АКТУАЛЬНІСТЬ

- 35-40% дітей, що перебувають на лікуванні у ВІТ загального профілю потребують МВЛ різної тривалості.

- Показами для проведення МВЛ найчастіше є захворювання легень, неврологічні захворювання, нейро-м’язові порушення чи їх поєднання.

- Більшість практичних керівництв з дитячої анестезіології наголошують на особливостях будови гортані та трахеї у дітей та використанні ЕТТ з манжетками після 8 років.

БЕЗПЕКА ПАЦІЄНТА

- **Застосування будь-якого пристрою чи методу лікування має ризик ятрогенного ушкодження.**

- **Наслідки застосування ЕТТ з манжеткою розвиваються через тривалий період часу – від кількох годин до кількох діб.**

Безпека пацієнта при роздутій манжетці ЕТТ чи ТСТ

Порушення перфузії стінки трахеї

Затікання вмісту ротоглотки

Анатомо-фізіологічні особливості дихальних шляхів у дітей (Josef Holzki, 2009)

- **Мають відмінності у дітей до 8 років, порівняно з дорослими пацієнтами.**

- **При бульбарних розладах не залежно від віку існує потреба використовувати ЕТТ чи ТСТ із роздутою манжеткою для попередження аспірації.**

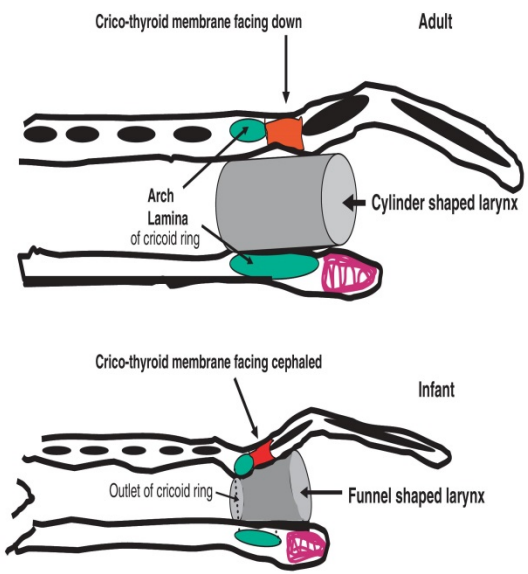

Figure 1
Different internal structure of adult and infant larynx. The outlet of the cricoid ring is the narrowest part of the infants airway, circularly shaped, permitting an adequate seal with adequately sized uncuffed tracheal tubes for ventilation and against aspiration of gastric contents. The cricothyroid membrane is forced into a cephaled facing position and is particularly exposed to injury, even perforation by intubation.

© 2009 The Authors
Journal compilation © 2009 Blackwell Publishing Ltd, *Pediatric Anesthesia*, **19** (Suppl. 1), 131–146

ПРОТЕ…

Pediatric Anesthesia

Pediatric Anesthesia ISSN 1155-5645

REVIEW ARTICLE

Pediatric airway anatomy may not be what we thought: implications for clinical practice and the use of cuffed endotracheal tubes

Joseph D. Tobias[1,2,3]

1 Department of Anesthesiology & Pain Medicine, Nationwide Children's Hospital, Columbus, OH, USA
2 Department of Anesthesiology & Pain Medicine, The Ohio State University College of Medicine, Columbus, OH, USA
3 Department of Pediatrics, The Ohio State University College of Medicine, Columbus, OH, USA

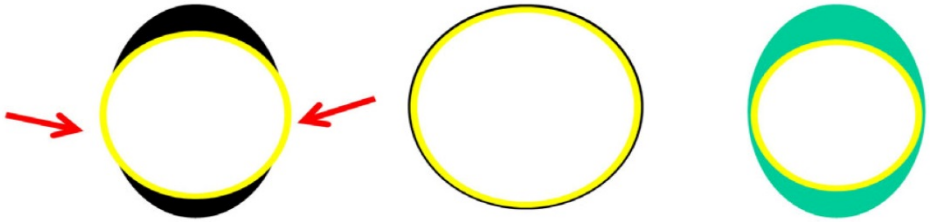

Figure 1 Diagram showing that the presence of an endotracheal tube (ETT) with a cross-sectional circular shape in an elliptical-shaped airway (left) and a circular airway (center). When placed in an elliptical airway, there may be lateral pressure on the mucosa of the trachea with room for a leak during a continuous positive airway pressure (CPAP) test above and below the ETT in the anterior–posterior diameter. When a cuffed ETT is placed into the airway, the pliable cuff can be slowly inflated to ensure sealing of the airway with equal pressure at all levels. When a cuff (green) is inflated in the elliptical airway, the airway can be sealed with equal pressure on all aspects of the tracheal wall (right).

© 2014 John Wiley & Sons Ltd

- **Дані, отримані з допомогою бронхоскопії, КТ та МРТ спростовують твердження про те, що гортань у дітей має конусоподібну форму.**

- **Єдиною особливістю форми дихальних шляхів у дітей є те, що вони мають еліпсовидну форму з більшими передньо-заднім розміром, порівняно з поперечним на рівні як надзв'язкового простору так голосових зв'язок та в ділянці персневидного хряща.**

Pediatric airway anatomy may not be what we thought: implications for clinical practice and the use of cuffed endotracheal tubes. Joseph D. Tobias. Pediatric Anesthesia 25 (2015) 9–19

Ризик аспірації у пацієнтів на МВЛ

- Порушення притомності;
- Втрата захисних рефлексів з глотки;
- Наявність назогастрального зонд, що веде до постійного зіяння кардії шлунка.

Ризик порушення перфузії стінки трахеї у пацієнтів на МВЛ

- **Артеріальна гіпотензія;**
- **Порушення перфузії тканин;**
- **Підвищення P_{cuff} внаслідок перероздування манжетки;**
- **Зміна положення голови пацієнта відносно тулуба.**

Cuff pressure of endotracheal tubes after changes in body position in critically ill patients treated with mechanical ventilation Lizy C, Swinnen W, Labeau S [et al] Am J Crit Care. 2014 Jan;23(1):e1-8

Постінтубаційні ушкодження трахеї

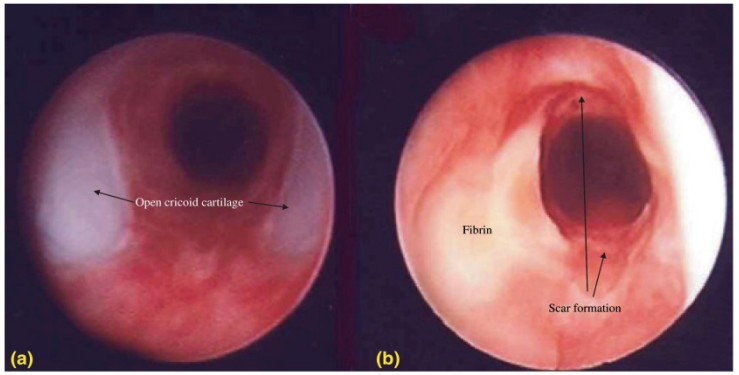

Figure 14
Circular necrosis of mucosa after extubation of a too large tracheal tube. (a) The cartilage of the cricoid ring is laid bare, granulation tissue covers lamina and anterior part of cricoid arch. (b) Same larynx, 1 week later. Shrinking process of the scar has begun despite treatment. No stridor for weeks! Tracheostomy and long term invasive treatment had to follow.

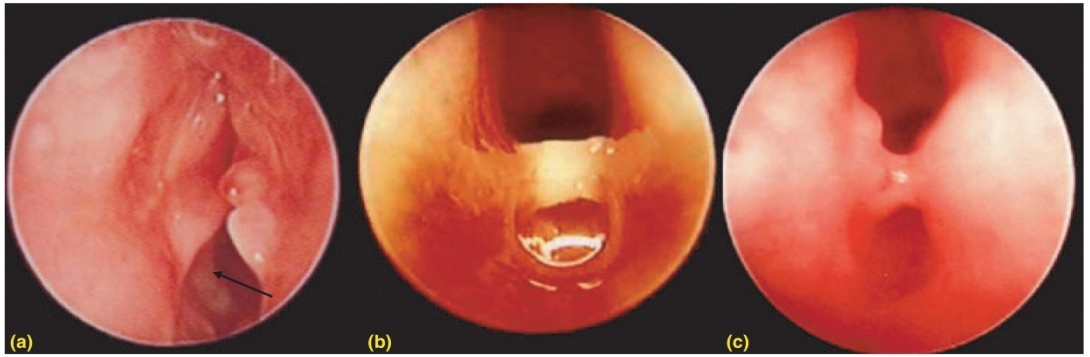

Figure 15
Three stages of scar development after laryngeal injury by too large or cuffed tubes placed in larynx. (a) Acute injury after 3 days of intubation. Granulation tissue at vocal cords, ulcers in subglottic region (arrow). This child had stridor but minor damage! (b) Cuffed intubation for 3 h. Patient had no stridor at any time, not even alterations of the voice. Damage detected 3 weeks after injury. (c) Incidental finding of a scar bridge about 2 months after cuffed intubation. No stridor at any time. Scar detected at induction of elective anesthesia.

© 2009 The Authors
Journal compilation © 2009 Blackwell Publishing Ltd, *Pediatric Anesthesia*, **19** (Suppl. 1), 131–146

- **Досягнення рівня P_{cuff} = 20 mm Hg дозволяє ефективно попереджувати ВАП у пацієнтів на МВЛ.**

Strategies to prevent ventilator-associated pneumonia in acute care hospitals. Coffin SE, Klompas M, Classen D. [et al] Infect Control Hosp Epidemiol. 2008 Oct;29 Suppl 1:S31-40

- **P_{cuff} < 20 mm Hg асоційований зі зростанням частоти виникнення ВАП у 4 рази, порівняно з дотримуванням P_{cuff} > 20 mm Hg.**

Pneumonia in intubated patients: role of respiratory airway care. Rello J, Soñora R, Jubert P [et al] Am J Respir Crit Care Med. 1996 Jul;154(1) :111-5

Безперервна vs інтермітуюча методика вимірювання P_{cuff}

- **Ризик розвитку ВАП знижується з 22% до 11% (p=0,02) при застосуванні безперервної методики вимірювання тиску, порівняно з інтермітуючою методикою**

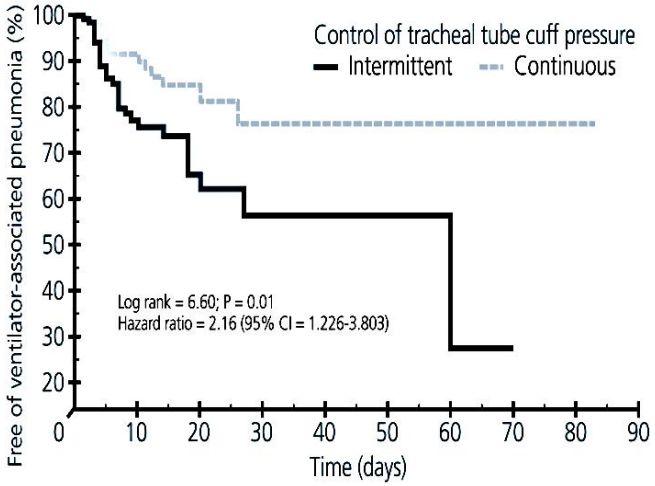

Figure 1: The continuous control of Pcuff allowed patients to remain free of VAP during the 90 study days

Continuous endotracheal tube cuff pressure control system protects against ventilator associated pneumonia Lorente L, Lecuona M, Jiménez A [et al] Crit Care. 2014 Apr 21;18(2):R77

Мета дослідження

- Проаналізувати літературні дані щодо моніторингу тиску у манжетці ЕТТ серед дітей;
- Змоделювати та встановити показники оптимального тиску в манжетці ЕТТ на моделі трахеї дитини;
- провести моніторинг тиску в манжетці ЕТТ у дітей на МВЛ.

Дизайн дослідження

I. Експериментальне дослідження на моделі трахеї.

II. Відкрите, проспективне, обсерваційне дослідження серед дітей, що перебувають на МВЛ:

- **Скринінгове однократне вимірювання серед 34 дітей;**
- **Багатократний моніторинг кожні 4 год серед 11 пацієнтів з корекцією тиску що 4 год;**
- **Багатократний моніторинг що 4 год серед 9 пацієнтів з корекцією тиску що 12 год.**

Матеріали та методи дослідження

- модель трахеї - шприц ін'єкційний одноразового застосування «MedPlast» 10,0 мл, Turkey).
- ЕТТ з манжеткою (внутрішній діаметр 5,5 мм, «Medicare», United Kingdom).
- манометр «Disytest STORZ»

Результати

30 мм рт ст

22 мм рт ст

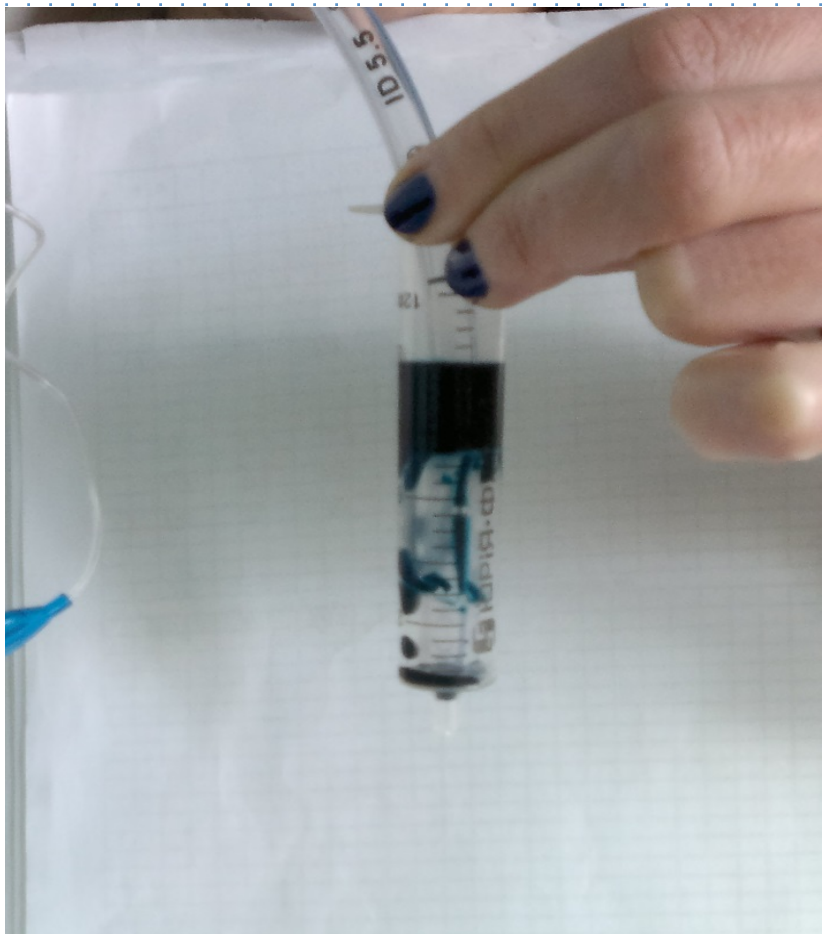

Результати

15 мм рт ст

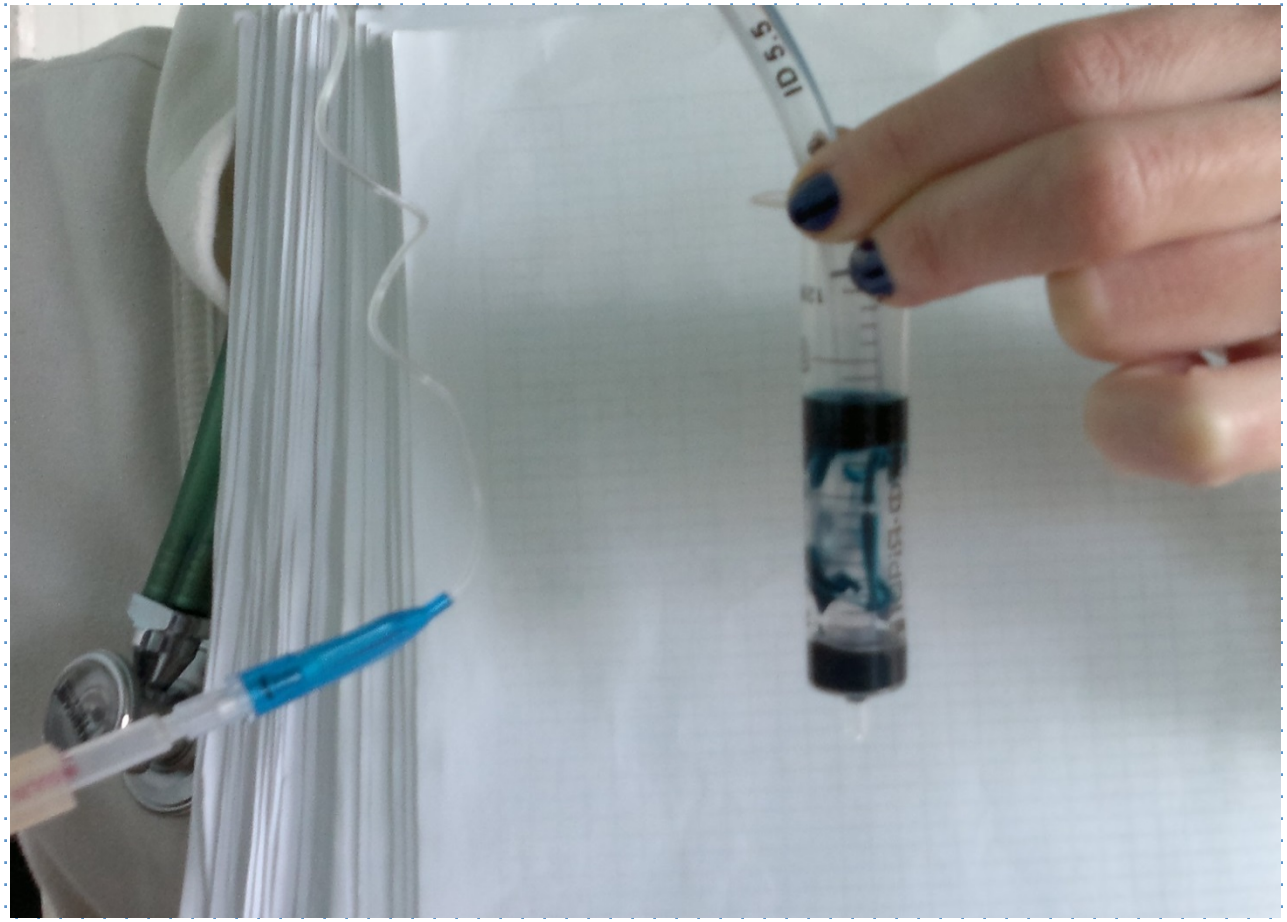

Однократний скринінговий моніторинг P_{cuff} у дітей на МВЛ

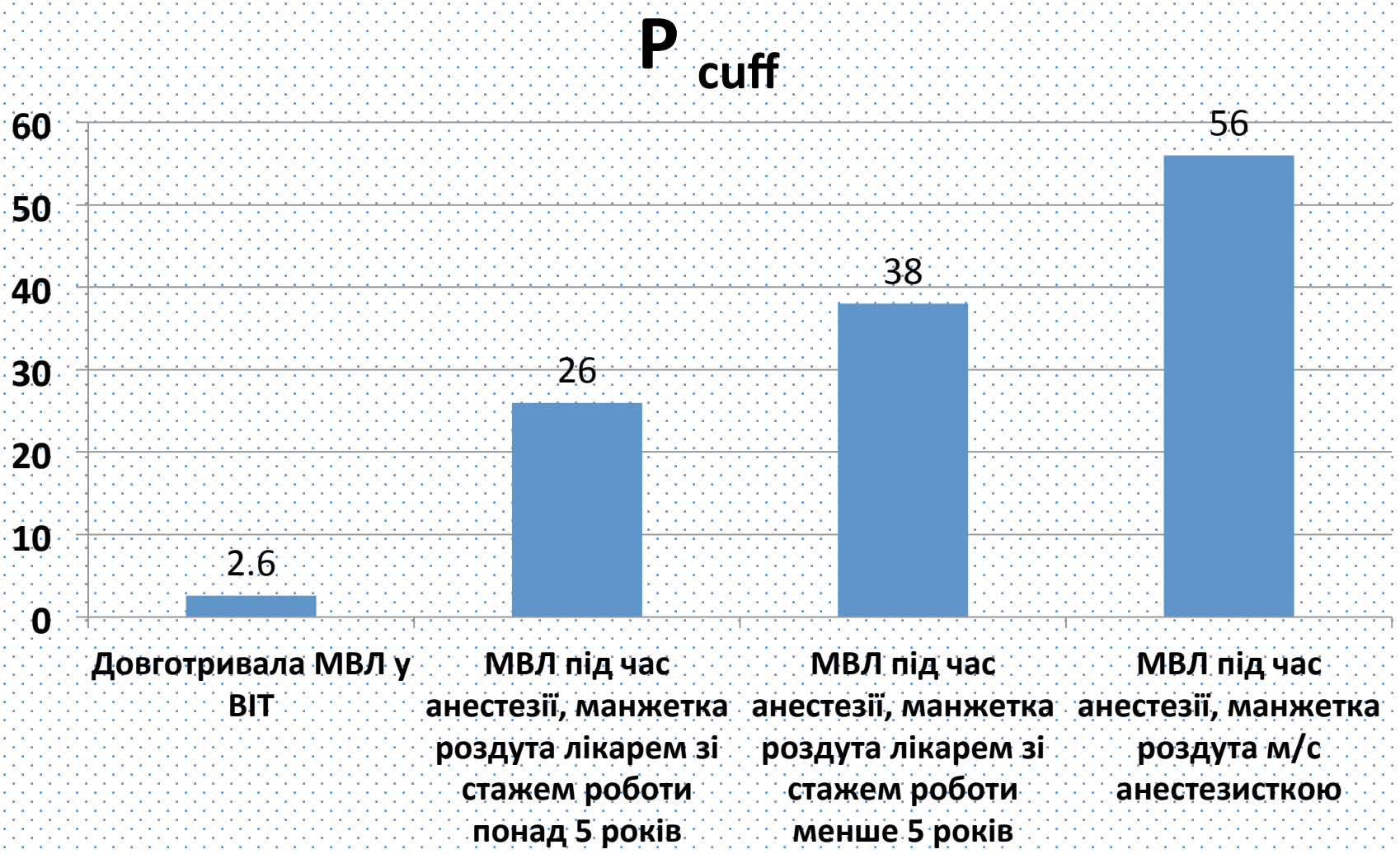

Динаміка рівня P_{cuff} у дітей на МВЛ при його моніторингу кожні 4 год

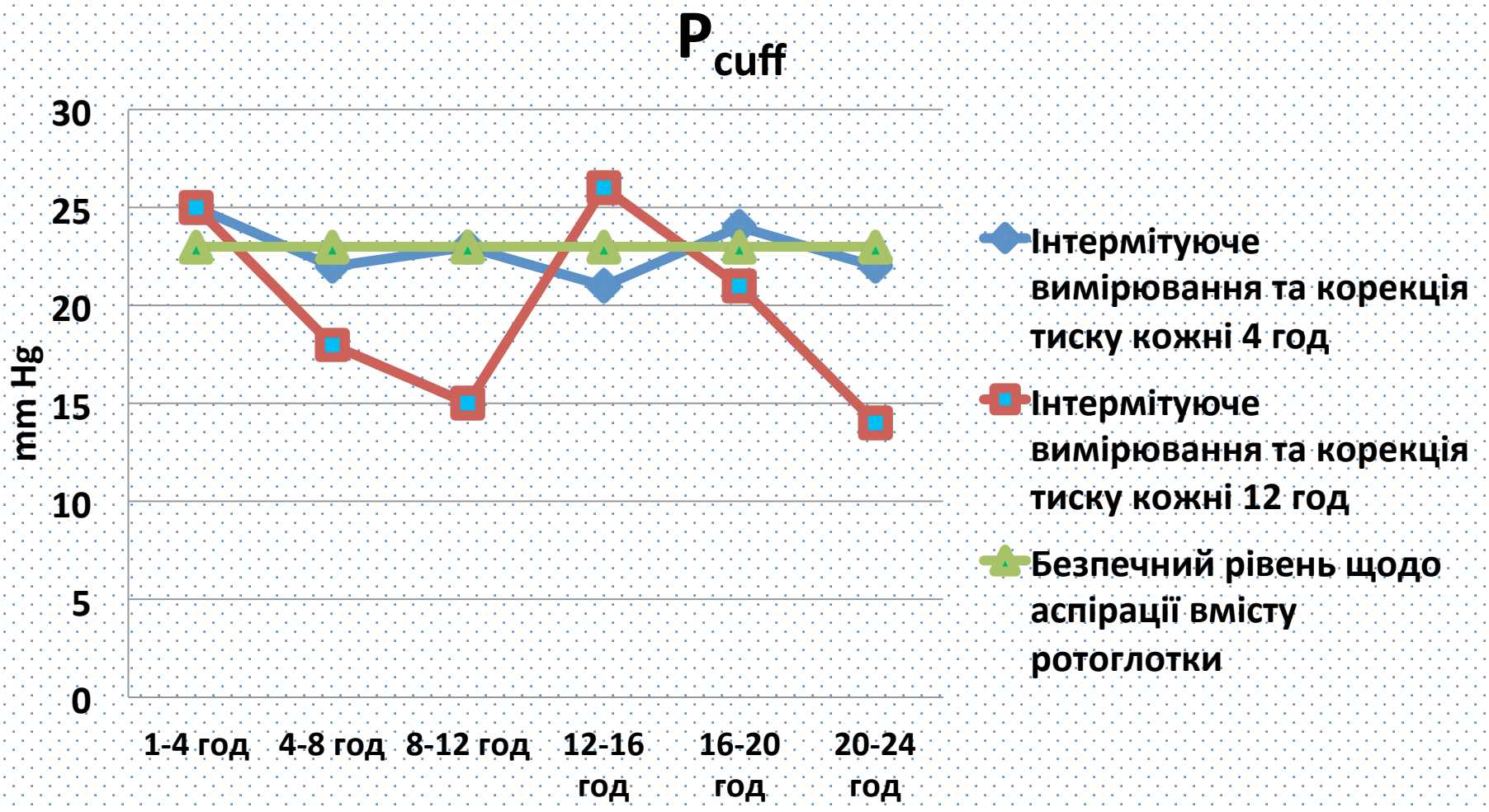

Висновки

- **Моніторинг P_{cuff} дозволяє безпечно проводити МВЛ у дітей.**

- **Вимірювання P_{cuff} кожні 4 год та його корекція можуть зменшувати ризик аспірації вмісту ротоглотки.**

- **Застосування ендотрахеальних трубок нового покоління з тонкими поліуретановими манжетками у дітей може дозволити досягнення кращого анатомічного прилягання манжетки до внутрішньої поверхні дихальних шляхів.**

- **Застосування трубок з надманжетковою аспірацією може суттєво знизити ризик розвитку ВАП та тривалість МВЛ.**

ДЯКУЮ ЗА УВАГУ!