СОНОГРАФІЧНА ВІЗУАЛІЗАЦІЯ В ІНТЕНСИВНІЙ ТЕРАПІЇ.

Ургентні протоколи - від теорії до практики.

ultra sound

Київ, 2016

Лілія Скольська

ULTASOUND PROTOCOLS IN CRITICAL CARE

FAST

BLUE

FALLS

...

RUSH

?

SESAME

Що їх об’єднує і в чому їх цінність в інтенсивній терапії?

ULTRASOUND PROTOCOL

дослідження

метод

Просте

ознаки

обладнання

філософія

ULTRASOUND PROTOCOL

мобільність

простота

швидкість

стандартизованість

неінвазивність

ULTRASOUND PROTOCOL

універсальний датчик

відсутність променевого навантаження

проведення у гемодинамічно - нестабільних пацієнтів

низька вартість

висока чутливість та специфічність

Швидке встановлення діагнозу

Негайне терапевтичне рішення

Покращення стану пацієнта!

TOSHIBA

FAST protocol

- Hemopericardium
- hemoperitoneum
- hemothorax
- pneumothorax

EMERGENCY SONOGRAPHY FOR TRAUMA

FAST

PROTOCOL

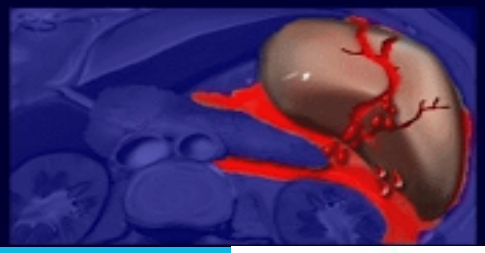

A.T.L.S.

(ADVANCED TRAUMA LIFE SUPPORT)

BLUE PROTOCOL

ургентна сонографія легень

при гострій респіраторній недостатності

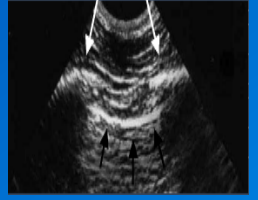
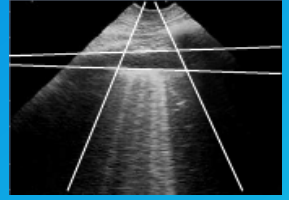

профіль

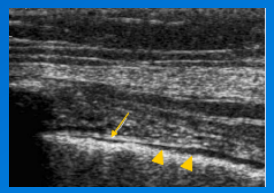
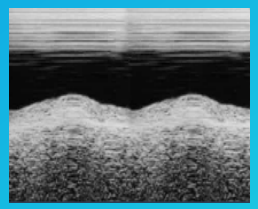

- нормальної легені
- пневмотораксу
- інтерстиційного синдрому
- альвеолярної консолідації
- плеврального випоту
- емболії легеневої артерії
- загострення ХОЗЛ чи астми

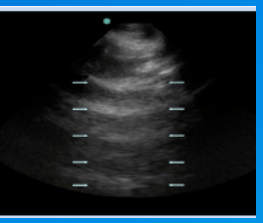
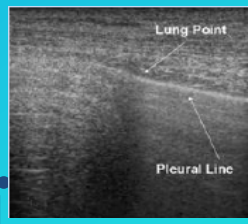

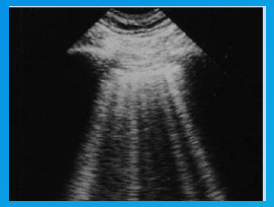

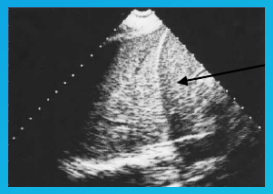
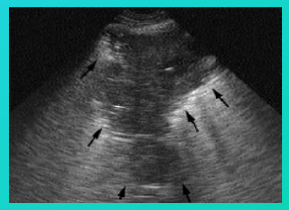

The BLUE protocol

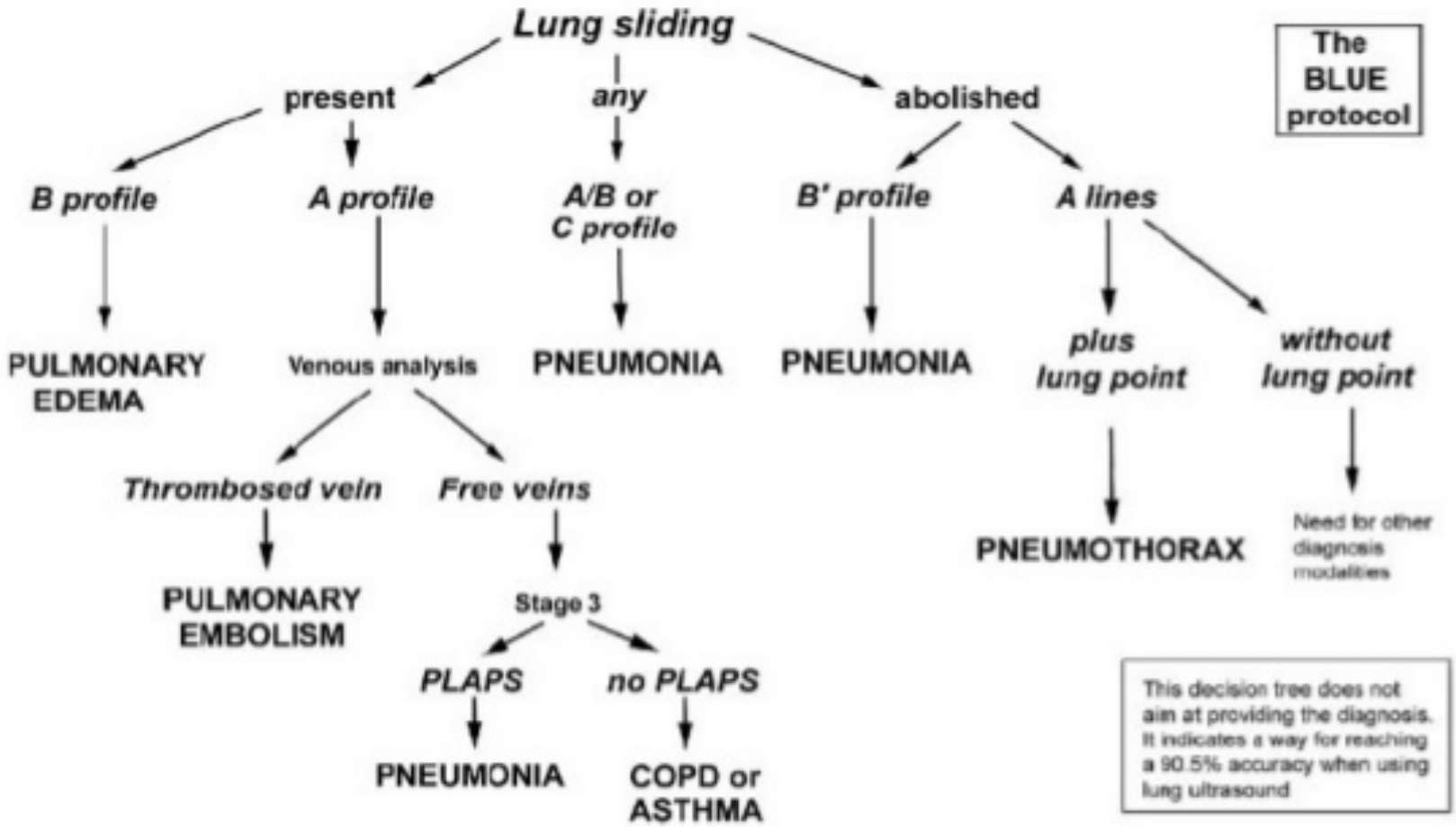

Reference: Lichtenstein D. and Gilbert A. Relevance of Lung Ultrasound in the diagnosis of Acute Respiratory Failure. Chest 2008;134;117-125

FALLS PROTOCOL

« Fluid Admiistration Limited by Lung Sonography »

- менеджмент шоку нез'ясованого генезу
- оцінка волемії

FALLS-protocol: lung ultrasound in hemodynamic assessment of shock

D. Lichtenstein
Service de Réanimation Médicale, Hôpital Ambroise-Paré, Université Paris-Ouest, France

The FALLS-protocol (Schematic decision tree)

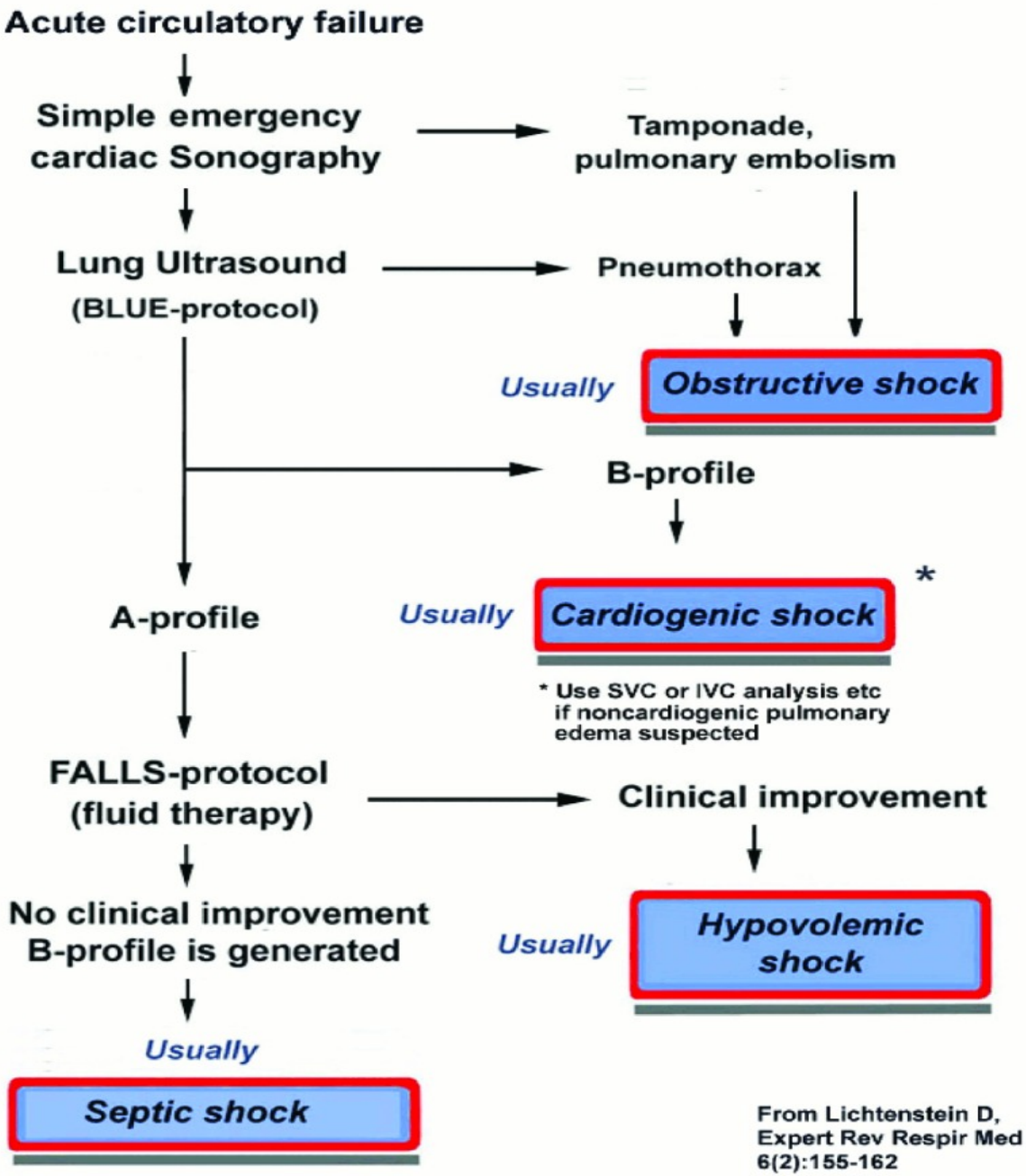

From Lichtenstein D, Expert Rev Respir Med 6(2):155-162

FALLS PROTOCOL

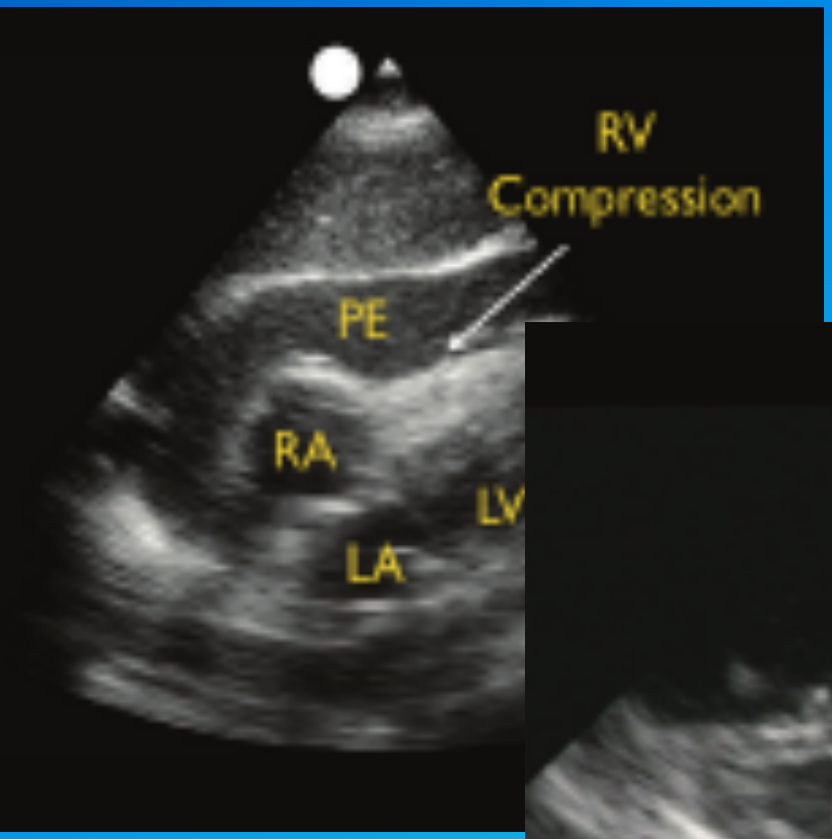

Обструктивний шок

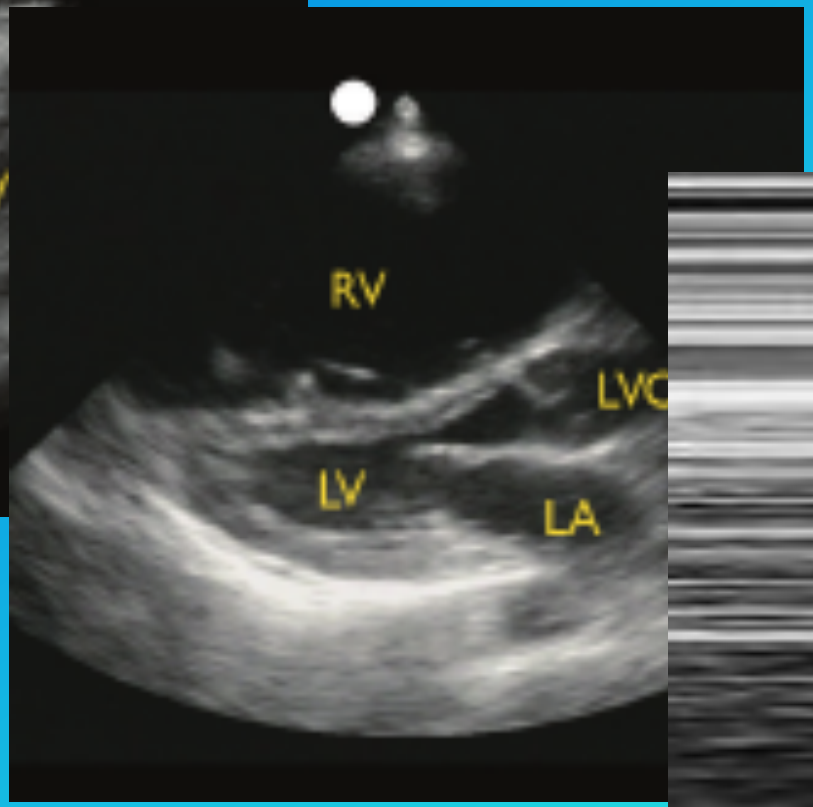



FALLS PROTOCOL

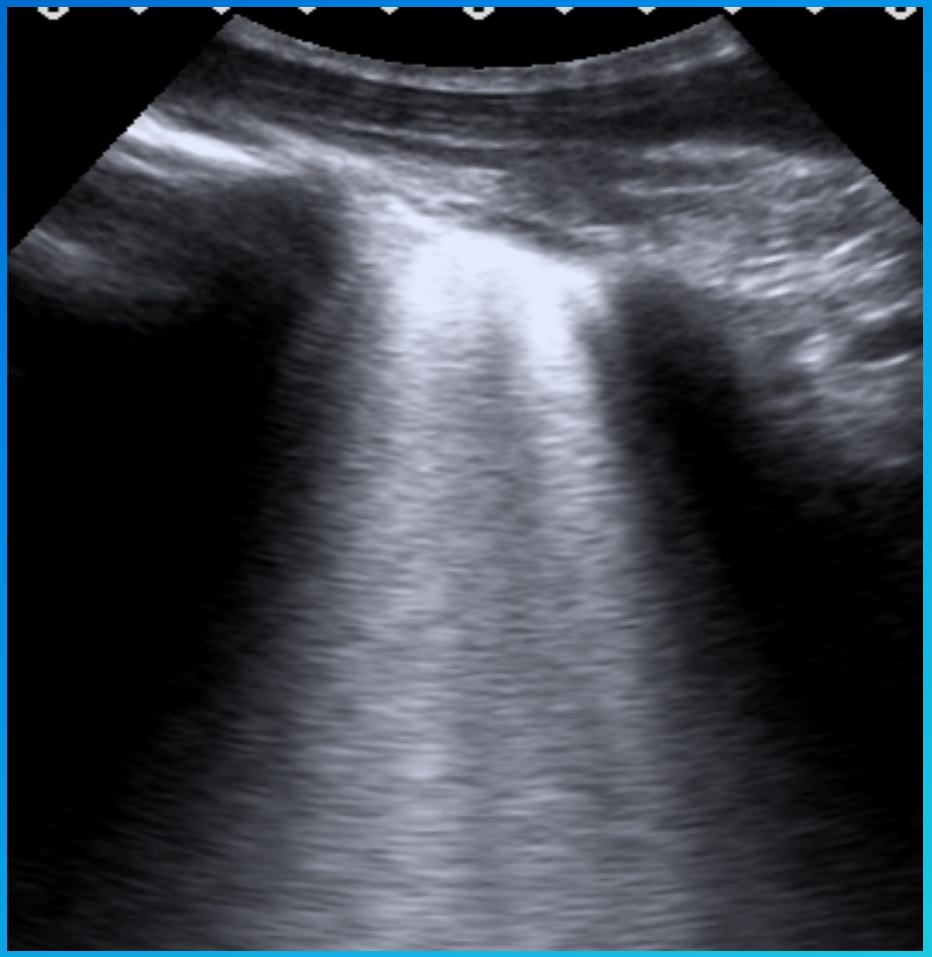

Кардіогенний шок

FALLS PROTOCOL

Гіповолемічний шок

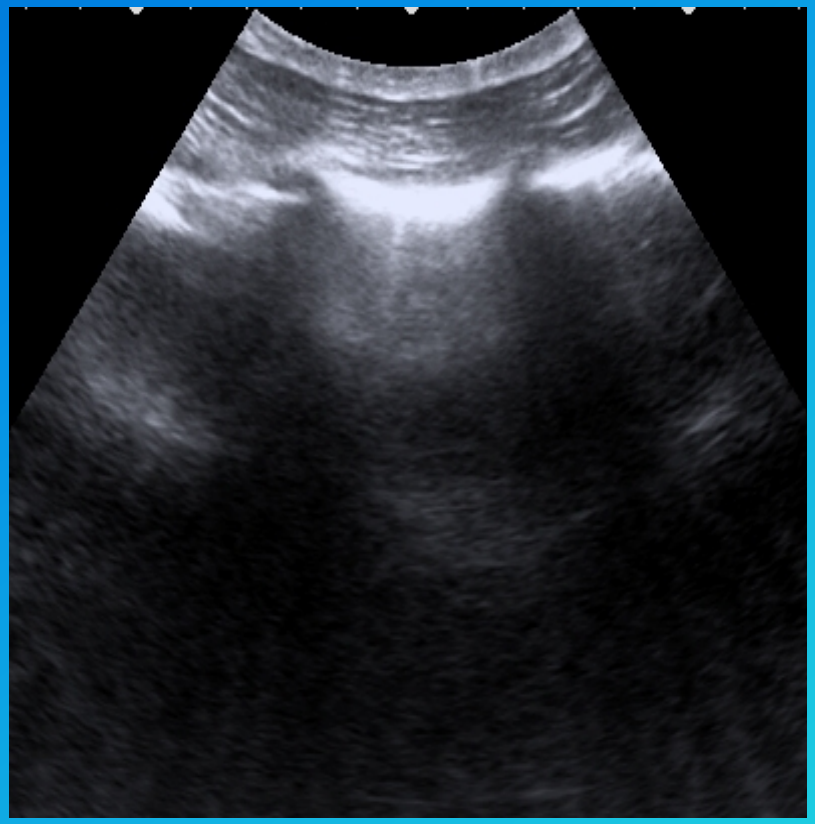

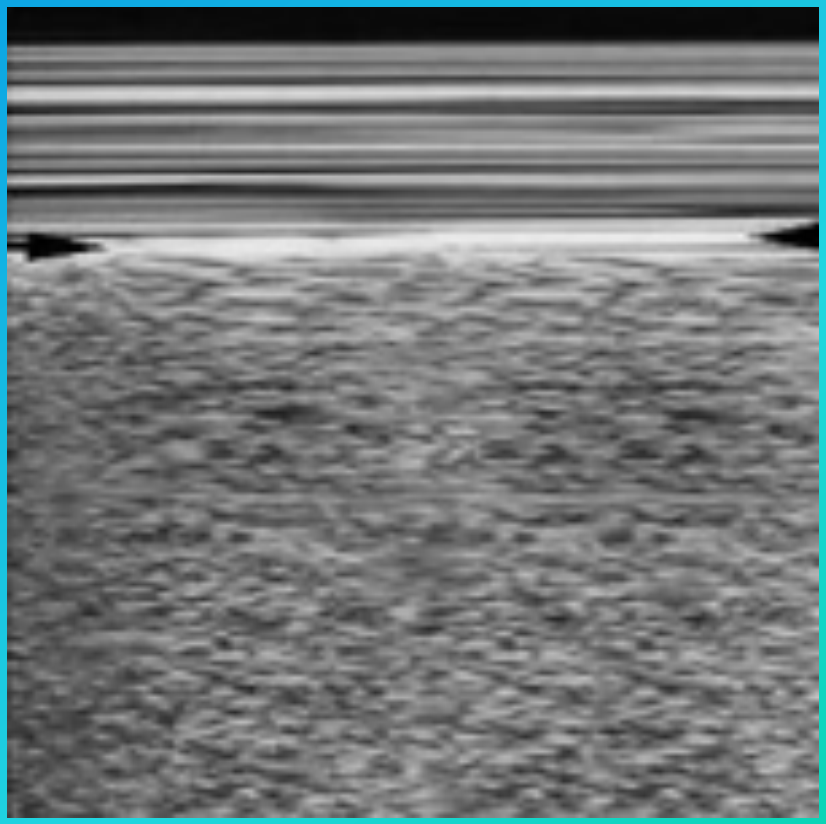

FALLS PROTOCOL

Дистрибутивний шок

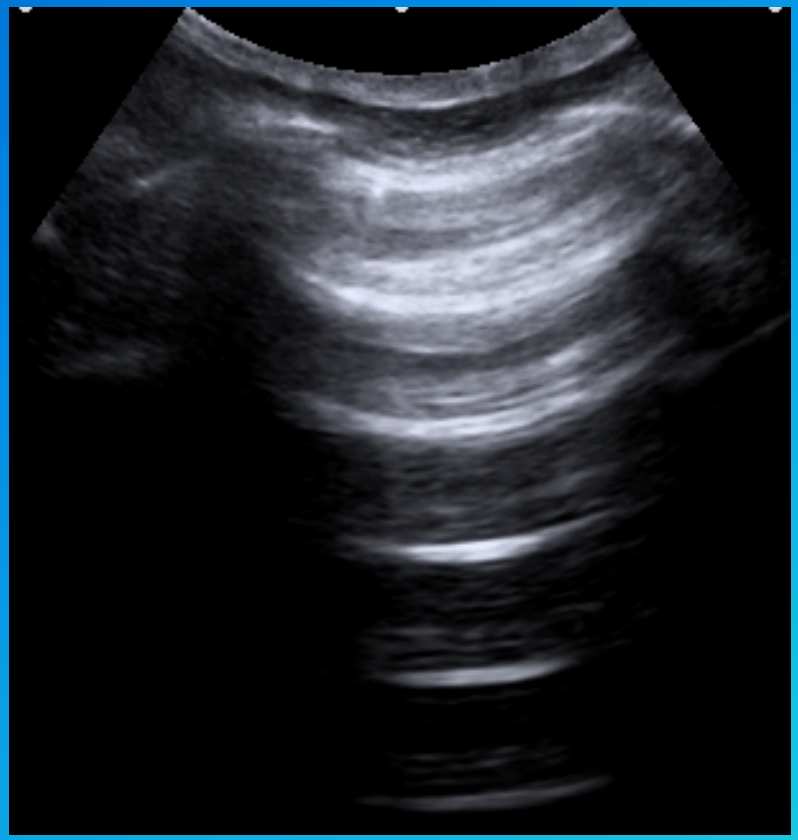

A - profile

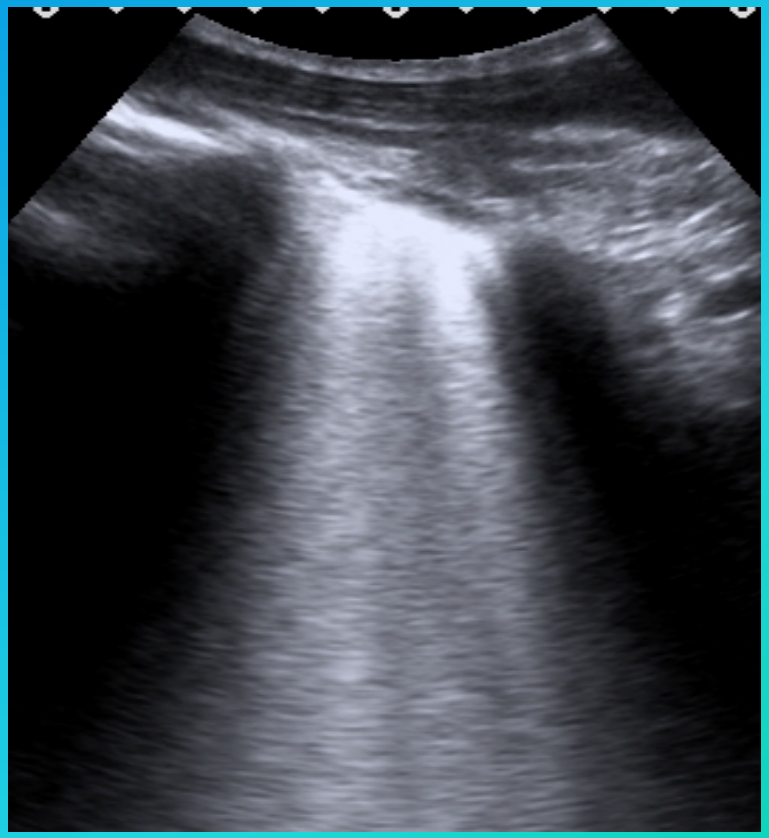

B - profile

RUSH PROTOCOL

«Rapid Ultrasound in Shock»

- менеджмент шоку нез'ясованого генезу
- оцінка волемії

Bedside Ultrasound in Resuscitation and the Rapid Ultrasound in Shock Protocol

Dina Seif,[1] Phillips Perera,[2] Thomas Mailhot,[1] David Riley,[3] and Diku Mandavia[1]

RUSH PROTOCOL

« the pump »	« the tank »	« the pipes »
▪ випіт в перикарді ▪ скоротливість лівого шлуночка ▪ дилатація правого шлуночка	▪ нижня порожниста вена ▪ внутрішня яремна вена ▪ FAST + E-FAST	▪ розрив аневризми аорти ▪ тромбоз глибоких вен

Table 1
Rapid Ultrasound in SHock (RUSH) protocol: ultrasonographic findings seen with classic shock states

RUSH Evaluation	Hypovolemic Shock	Cardiogenic Shock	Obstructive Shock	Distributive Shock
Pump	Hypercontractile heart Small chamber size	Hypocontractile heart Dilated heart	Hypercontractile heart Pericardial effusion Cardiac tamponade RV Strain Cardiac thrombus	Hypercontractile heart (early sepsis) Hypocontractile heart (late sepsis)
Tank	Flat IVC Flat jugular veins Peritoneal fluid (fluid loss) Pleural fluid (fluid loss)	Distended IVC Distended jugular veins Lung rockets (pulmonary edema) Pleural fluid (effusions) Peritoneal fluid (ascites)	Distended IVC Distended jugular veins Absent lung sliding (pneumothorax)	Normal or small IVC (early sepsis) Peritoneal fluid (peritonitis) Pleural fluid (empyema)
Pipes	Abdominal aneurysm Aortic dissection	Normal	DVT	Normal

Abbreviations: DVT, deep venous thrombosis; IVC, inferior vena cava; RV, right ventricle.

nt of care ultrasound in septic shock - decision support too

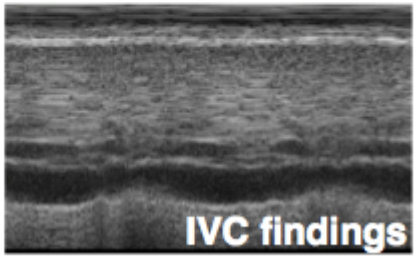

1. Passive on ventilator:
---IVC distends >12% or is < 1.5cm size
2. Non-passive on ventilator (incl NIV):
---IVC < 1.5cm in size
3. Spontaneously breathing:
---IVC collapse > 50% or < 1cm size

crystalloid

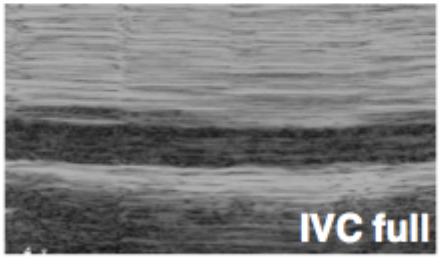

+

norepinephrine

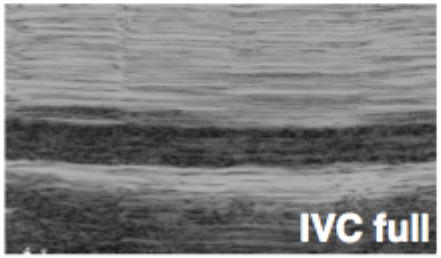

+

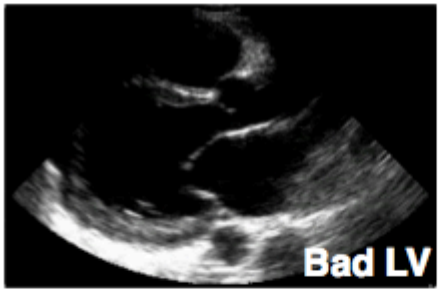

dobutamine

SESAME PROTOCOL

«Sequential Echographic Scanning Assessing Mechanism or Origin of Severe Shock of Indistinct Cause»

- **Послідовна оцінка зворотніх причин зупинки серця**

Critical care ultrasound in cardiac arrest. Technological requirements for performing the SESAME-protocol — a holistic approach

Daniel Lichtenstein[1], Manu L.N.G. Malbrain[2]

«step-by-step»

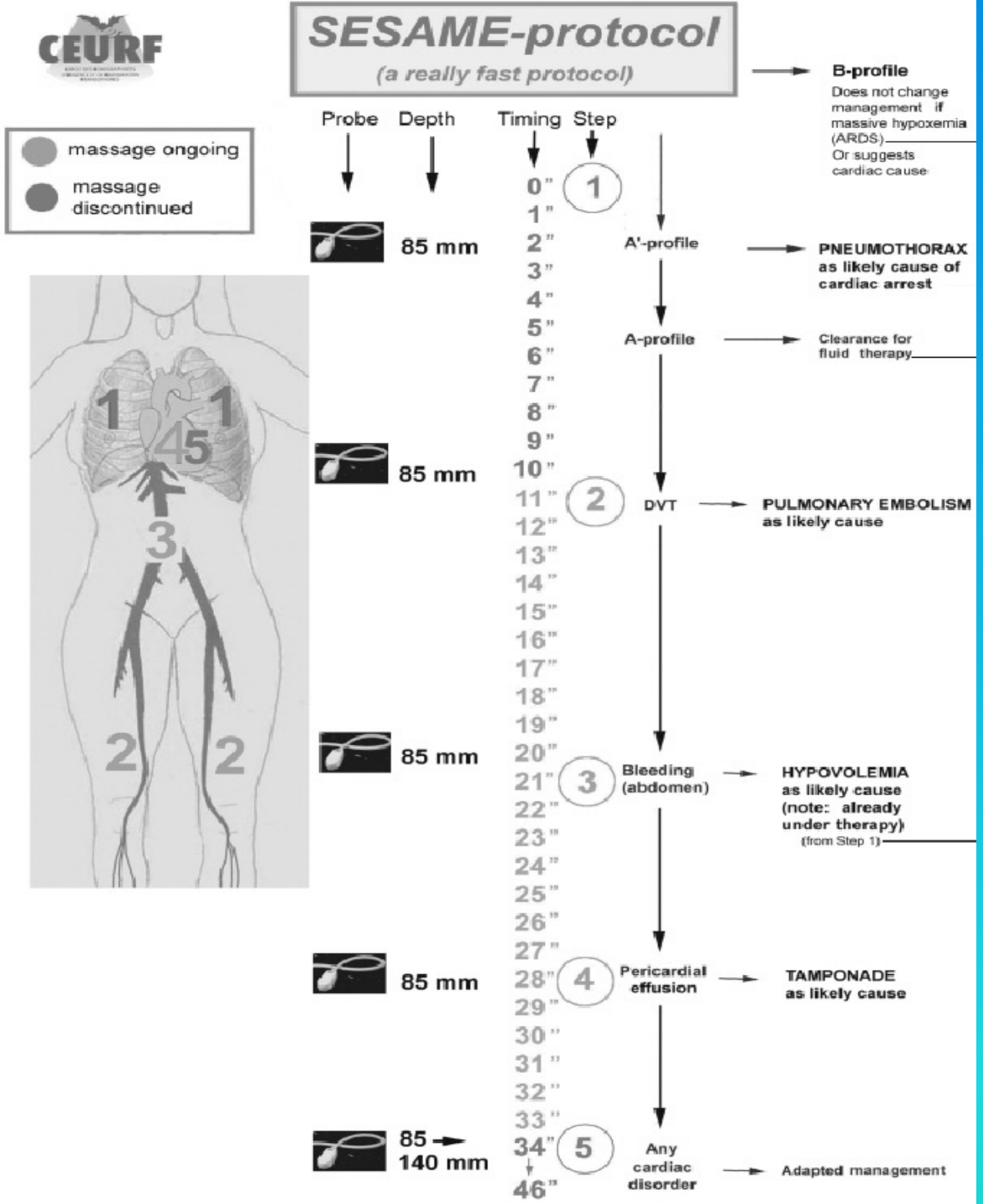

Пневмоторакс

⇩

Легенева емболія

⇩

Гіповолемія

⇩

Тампонада

⇩

Уточнення кардіального статусу

SESAME PROTOCOL

NB!

Ультразвук – завжди допомога ,

але ніколи НЕ затримує СЛР!

ULTRASOUND PROTOCOLS in CRITICAL CARE

Інструментальна диференціальна діагностика безпосередньо біля ліжка хворого!

Вчасно розпочата обгрунтована інтенсивна терапія!

Візуальний моніторинг інтенсивної терапії!

Незалежність від обмежень звичайних методів!

Цілісний підхід!

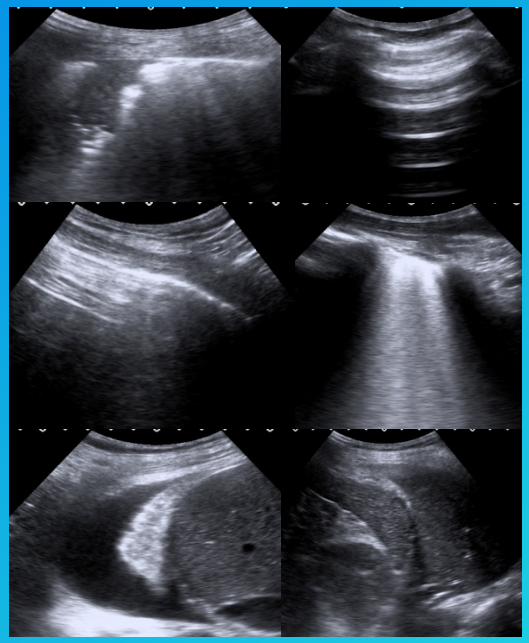

24/7

KEEP
CALM
AND
FOLLOW
PROTOCOL